OLGU SUNUMU / CASE REPORT

POLAND SENDROMLU OLGUDA ANESTEZİ YÖNETİMİ VE ULTRASON EŞLİĞİNDE İNFRAKLAVİKULER BLOK UYGULAMASI

ANESTHESIA MANAGEMENT OF POLAND SYNDROME AND INFRACLAVICULAR BLOCK APPLICATION WITH ULTRASONOGRAPHY

Ayşenur ACAR[1], Onur BALABAN[1], İlker İTAL[1], Tayfun AYDIN[2]

[1]Dumlupınar Üniversitesi Tıp Fakültesi, Anesteziyoloji ve Reanimasyon Anabilim Dalı, Kütahya, Türkiye
[2]Dumlupınar Üniversitesi Tıp Fakültesi, Anesteziyoloji ve Reanimasyon Anabilim Dalı, Algoloji Bilim Dalı, Kütahya, Türkiye

[1]Dumlupınar University Faculty of Medicine, Department of Anesthesiology and Reanimation, Kütahya, Turkey
[2]Dumlıpınar University Faculty of Medicine, Department of Anesthesiology and Reanimation, Department of Algology, Kütahya, Turkey

ÖZET

Poland sendromu pektoral kasın yokluğu, farklı göğüs deformiteri ve el anomalileri ile karakterize nadir bir doğumsal anomalidir. Özellikle göğüs duvarı deformiteleri, genel anestezi sırasında solunumsal komplikasyonlara neden olabilir. Bu deformiteler rejyonel anestezi-analjezi uygulamalarını da zorlaştırabilir. Bu olgu sunumunda humerus fraktürü nedeniyle operasyonu planlanan Poland Sendromlu 43 yaşında erkek hastanın perioperatif anestezi yönetimi tartışıldı. Olguya postroperatif analjezi amaçlı ultrason eşliğinde infraklavikular blok uygulandı.

ANAHTAR KELİMELER: *Poland sendromu, Genel anestezi, İnfraklavikular blok, Ultrason*

SUMMARY

Poland Syndrome is a very rare congenital disorder which is usually characterized by underdevelopment or absence of pectoral muscles, chest and hand anomalies. Especially, chest deformity may lead to respiratory complications during performance of general anesthesia. Anatomical deformities may also cause difficulty of regional anesthesia procedures. Here, we present the case of a 43 year old Poland syndrome patient and discussed his anesthetic management. Ultrasound guided infraclavicular block was performed for postoperative analgesia.

KEY WORDS: *Poland Syndrome, General anesthesia, Infraclavicular block, Ultrasound*

GİRİŞ

Poland sendromu, ilk kez 1841 yılında bir tıp fakültesi öğrencisi olan Alfred Poland'ın kadavra diseksiyonu yaparken göğüs deformitesini fark etmesi ile tanımlanmıştır. Başlıca, pektoralis majör kasının tek taraflı yokluğu, değişken derecelerde ipsilateral üst ekstremite deformiteleri, göğüs ön duvarının malformasyonları ve kas iskelet sistemi dışında çeşitli malformasyonlar ile karakterize konjenital bir sendromdur (1).

Poland sendromunda göğüs duvarındaki çeşitli deformiteler nedeniyle solunum fonksiyonlarında sorunlara neden olabilir. Bu durum Poland sendromlu hastalarda genel anestezide komplikasyon riskini de arttırmaktadır. Göğüs deformiteleri nedeniyle anatomik işaret noktalarının belirlenmesinde güçlük yaşanabilir ve bu durum rejyonel anestezi uygulamalarını zorlaştırabilir. Poland sendromlu hastalarda olası üst ekstremite kas iskelet malformasyonları, yine olası dekstrokardi ve arteriovenöz malformasyonlar nedeniyle brakiyal pleksus bloğu yaparken ultrason kullanımı kolaylık sağlayabilir.

Bu olgu sunumunda Poland Sendromu olan ve hastada anestezi yönetimi ve postoperatif analjezi yönteminin sunulması amaçlandı. Göğüs deformitesi ve belirgin anatomik bozuklukları olan hastada postoperatif analjezi amaçlı uygulanan infraklavikular bloğun ultrason eşliğinde yapılmasının avantajları vurgulandı.

Çıkar çatışması/*Conflict of Interest*: Yazarlar herhangi bir çıkar çatışması bildirmemişlerdir./ *Authors do not report any conflict of interest.*
Geliş tarihi/*Received*: 31/05/2017 Kabul tarihi/*Accepted*: 30/06/2017

Yazışma Adresi (Correspondence):
Dr. Ayşenur ACAR, Dumlupınar Üniversitesi Tıp Fakültesi Anesteziyoloji ve Reanimasyon Anabilim Dalı, Merkez, Kütahya, Türkiye
E-posta (E-mail): aysenuracarmd@gmail.com

OLGU

Acil servise yer seviyesinden düşme sonucu getirilen 45 yaşındaki erkek olguda sol omuzda ağrı ve hassasiyet mevcuttu. Çekilen direkt grafilerde humerus üst uç kırığı olan hasta için ortopedi ve travmatoloji bölümü tarafından operasyon planlandı.

Hastanın yapılan ilk muayenesinde sol kolunda şekil bozukluğu ve hassasiyet mevcuttu. Toraks sol yarısı, ön yüzünde deformite saptandı. Kooperasyon güçlüğü bulunan hastanın ailesi ile yapılan görüşmede bu bulguların doğuştan olduğu ve herhangi bir tanı almadığı öğrenildi. Soy geçmişinde benzer fenotipik birey saptanmadı. Daha önce herhangi bir operasyon öyküsü bulunmayan hastada ek komorbidite yoktu. Ekstremitelerde herhangi bir anomaliye rastlanmadı.

Havayolu muayenesinde diş yapılarının oldukça bozuk olduğu görüldü. Hastanın maloklüzyonu mevcut olup ağız açıklığı 2.5 cm ile kısıtlıydı. Hasta Poland Sendromunun diğer komponentleri açısından tarandı. Diğer sistem muayeneleri doğal ve yapılan laboratuar incelemeleri normaldi.

Toraks bilgisayarlı tomografisinde kalp ve mediasten normal büyüklükte ancak olması gerekenden biraz sağa doğru yerleşimliydi. Sol akciğer volümü sağa göre daha azdı. Toraks sol yarımı anterior kesimi düzeyinde kosta defektleri ve sol pektoral kas yokluğu gözlendi. Beyin bilgisayarlı tomografisinde belirgin bir patolojik bulgu saptanmadı ancak beyin omurilik sıvısı göreceli olarak artmış, sulkuslar belirginleşmişti.

Hastanın mental retarde olması ve kooperasyonunun kısıtlı olması nedeniyle genel anestezi altında opere edilmesi planlandı. Ağız açıklığının 2.5 cm olması ve mallampati klas 4 olması nedeniyle zor entübasyon olarak değerlendirildi. Operasyon odasında hastaya standart monitörizasyon (elektrokardiyografi, non invaziv kan basıncı ölçümü, pulsoksimetri) yapıldı. Monitörizasyonda kan basıncı sistolik 120 mmHg, diyastolik 70 mmHg olarak ölçüldü. Nabız 100 atım dk^{-1}, oksijen satürasyonu % 97 idi. İntravenöz kanül yerleştirilerek % 0.9 NaCl solüsyonu infüzyon şeklinde başlandı.

Anestezi indüksiyonu olarak 2 mg kg^{-1} propofol, 2 µg kg^{-1} fentanil, 0.6 mg kg^{-1} roküronyum kullanıldı. 2 dakika balon maske ventilasyonu sonrasında 7.5 numara endotrakeal tüp ile entübe edildi. Cormack-Lehanne sınıflaması 2 idi. Entübasyonda, diş şekil bozuklukları nedeniyle tüpün ilerletilmesinde zorluk yaşanmasına rağmen hasta ilk denemede entübe edildi.

Yapılan operasyonda sol humerusa lateralden longitudinal insizyonla girildi. Kırık açık olarak redükte edildi, plak vida ile tespit edildi ve uzun kol atele alındı.

Resim 1, 2. Poland sendromlu hastada görülen göğüs deformitesi

Resim 3. Poland sendromlu hastada infraklavikular blok uygulanması

Operasyon başlamadan, genel anestezi indüksiyonundan sonra, peroperatif ve postoperatif analjezi amaçlı infraklavikular brakiyal pleksus bloğu yapıldı. İşlemde 10 santimetrelik blok iğnesi kullanıldı ve 20 ml % 0.25 bupivakain uygulandı. İşlem ultrason eşliğinde in plane tekniği kullanılarak yapıldı. Hastanın sol hemitoraksında ciddi anomalisi olması nedeniyle anatomik işaret noktaları belirgin değildi (Resim 1, 2). Blok uygulaması öncesi omuzdan itibaren göğüs ön duvarı ultrasonla tarandı ve aksiller arter tespit edildi (Resim 3,4). Aksiller arterin kesiti ve etrafındaki brakiyal pleksusun kordları tanımlanarak görüntülendi. Kot defektleri nede-

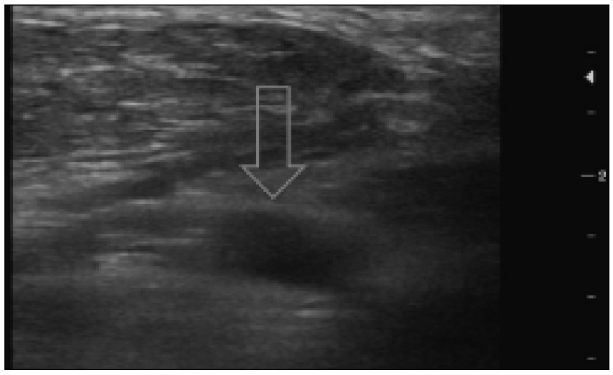

Resim 4. Göğüs deformiteli hastada aksiller arterin ve brakiyal pleksusun ultrason görüntüsü. Ok aksiller arteri göstermektedir.

niyle atipik bir ultrason görüntüsü mevcuttu (Resim 4). İğne giriş yeri steril şartlarda hazırlandı ve ultrason probu steril kılıfla kaplandı. 10 MHz lineer prob kullanılarak in plane tekniği ile iğne devamlı görüntülenerek, iğne ucu posterior korda kadar ilerletildi. Yirmi mililitre lokal anestezik, aksiller arterin etrafında U şeklinde yayılımı eş zamanlı olarak görüntülenerek verildi (Resim 5). İşlem komplikasyonsuz tamamlandı. Peroperatif hastanın analjezi ihtiyacı olmadığından idamede % 50 O_2 ve % 50 hava karışımı, % 6 minimum alveolar konsantrasyonda desfluran kullanıldı. Operasyon boyunca cerrahi ya da anestezi açısından bir komplikasyon ve hastanın mekanik ventilasyonunda sorun yaşanmadı. Havayolu basıncı 15-20 cmH_2O, end tidal karbondioksit 32-36 mmHg olarak seyretti. Operasyon bittikten sonra hasta uyandırıldı ve ağrısı değerlendirildi. Hasta koopere olmadığından subjektif ağrı değerlendirmesi yapılamadı. Hastada uyanma-derlenme bölümünde Richmond Ajitasyon Sedasyon Skoru +1 olarak değerlendirildi. Belirgin ajitasyon bulgusuna rastlanmadı ve bu ağrısının olmadığı yönünde yorumlandı.

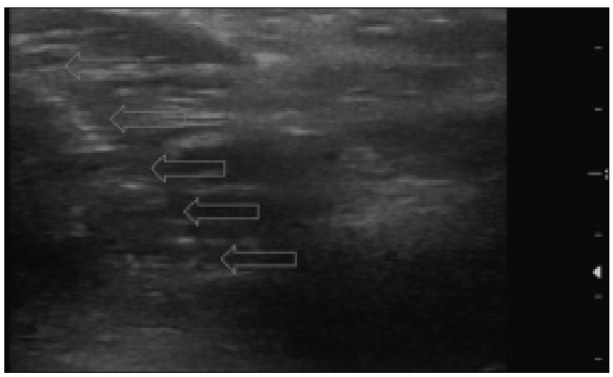

Resim 5. Poland sendromlu hastada ultrason eşliğinde lokal analjezik enjeksiyonu ve dağılımı. Oklar blok iğnesini göstermektedir.

TARTIŞMA

İnsidansı yaklaşık olarak 30.000-40000 canlı doğumda bir olan bu sendrom, daha çok sporadik olarak, erkeklerde kadınlara oranla üç kat daha fazla görülmektedir. Otozomal dominant olarak gelişen vakalar da mevcuttur ancak bunlar tüm olguların %1 inin altındadır ve kadın ve erkeklerde görülme oranı eşittir (1).

Poland sendromlu hastalarda farklı dokularda ve farklı derecelerde anomaliler gözlenmektedir. Bu durumun açıklanması için üst ekstremite tomurcuğu hücrelerinin letal mutasyonu sonucu ortaya çıkan fenotipik mozaizm üzerinde durulmaktadır (2). Kabul gören diğer bir görüş ise vasküler temellidir. Bavinck ve Weaver (3) erken embriyonik dönemde subklaviyen arterlerde, vertebral arterlerde arter kan akımının kesilmesinin veya sekteye uğramasının hastalığın gelişimine neden olduğunu bildirmişlerdir.

Poland sendromuna eşlik eden birçok hastalık tanımlanmış olmakla birlikte en çok bilineni Poland sendromu ve dekstrokardi kombinasyonudur. Vücudunun sol tarafı etkilenmiş Poland sendromlu hastalarda % 5.6 oranında dekstrokardi olduğu bildirilmiştir (4). Ancak Poland Sendromunda etkilenen tarafın % 60-70 oranında sağ olması, tüm Poland sendromu tanılı hastalarda dekstrokardi görülme oranını azaltmaktadır (5).

Bizim hastamızda olmamakla birlikte, Poland sendromunda %13.5-56 oranında el anomalileri bildirilmiştir (6). Sıklıkla parmaklarda kısalık (brakidaktili), parmakların yapışıklığı (sindaktili) ve her ikisinin birlikteliği (brakisindaktili) görülür (7). Seyrek olarak mikrosefali, serebral atrofi ve miyelinizasyon bozukluğu, situs inversus veya dekstrokardi, hemivertebra, gastroşizis, kranial sinir felci veya mental retardasyon, psikososyal gerilik, hipospadias, üriner sistem anomalileri ve lösemi gibi diğer sistemleri ilgilendiren bulguların eşlik ettiği Poland sendromu olguları da bildirilmektedir (8). Göğüs duvarındaki kas hipoplazisi ve kosta defektleri paradoks solunum hareketine ve hava yolu basıncının artması durumunda akciğerlerin batına herniye olmasına yol açabilir (9). Biz de genel anestezi altında tidal volüm 400 mililitrenin üzerine çıkmayacak şekilde ve maksimum havayolu basıncı 30 cmH_2O olacak şekilde ayarlayarak olası pnömotoraks ve batın herniyasyonunu önlemeye çalıştık. İndüksiyondan önce ağız açıklığının dar, diş yapılarının bozuk ve mallampati klas 4 olması sebebiyle zor entübasyon için hazırlık yapıldı.

Hastanın toraks ön yüzünde kosta defektleri ve bilgisayarlı tomografi raporuna göre pektoral kas yokluğu mevcuttu. İnfraklavikular blok sırasında ultrasonla inf-

raklavikular bölge tarandığında pektoral kasın klaviküler bacağının rudimenter olarak varlığı görüldü. Bu nedenle aksiller arter ve brakiyal pleksus derinliği yaklaşık 2.5 santimetre olarak ölçüldü. Biz hastamızda ultrason eşliğinde infraklavikular bloğu zorluk yaşanmadan uyguladık. Göğüs malformasyonu olan ve anatomik işaret noktalarının belirlenmesi zor olan hastalarda ultrason avantaj sağlamaktadır ve biz de bu tür hastalarda ultrason kullanımını şiddetle öneriyoruz. Postoperatif analjezi için rejyonel analjeziyi tercih etmedeki amacımız hastamızdaki mental problemlerden dolayı, postoperatif ağrısını tarif etmede görülebilecek güçlükler nedeniyle, oluşacak problemleri en aza indirgemektir. Bizim hastamızda ameliyat sonrasında analjezi süresi hastanın kooperasyonundaki yetersizlik sebebiyle uygun olarak değerlendirilemedi. Ancak hasta gözlendiğinde genel olarak rahattı, ağrı sebepli ajitasyon mevcut değildi.

SONUÇ

Poland sendromlu hastalarda anestezi esnasında oluşabilecek paradoksal solunum ve akciğerlerin batın herniyasyonu komplikasyonları açısından dikkatli olunmalıdır. Hastalar, her hastada farklı olarak eşlik eden kardiyak, renal genitoüriner, gastrointestinal ve hematolojik sorunlar açısından taranmalıdır. Üst ekstremite kas iskelet malformasyonları, yine olası dekstrokardiyle birlikte arteriyovenöz malformasyonlar olabileceğinden, brakiyal pleksus bloğu yaparken ultrason kullanımı kolaylık sağlar ve olası komplikasyonları en aza indirger. Yine Poland sendromunun eşlik edebileceği mental retardasyon ve çevreyle kooperasyonda eksikliği mevcut olan hastalarda rejyonel analjezi planlanması postoperatif dönemde hastaların analjezi yönetimi açısından fayda sağlamaktadır.

KAYNAKLAR

1. Stevens DB, Fink BA, Prevel C. Poland's syndrome in one identical twin. J Pediatr Orthop 2000; 20: 392-395.
2. Van Steensel MA. Poland anomaly: not unilateral or bilateral but mosaic. Am J Med Genet A 2004 1; 125A: 211-212.
3. Bavinck JN, Weaver DD. Subclavian artery supply disruption sequence: hypothesis of a vascular etiology for Poland, Klippel-Feil, and Möbius anomalies. Am J Med Genet 1986; 23: 903-918.
4. Bouwes Bavinck JN, Weaver D. Subclavian artery supply disruption sequence: hypothesis of a vascular etiology for Poland, Klippel-Feil, and Mobius anomalies. Am J Med Genet 1986; 23: 903-918.
5. Pereira LH, Sabatovich O, Santana KP, Picanço R, Sterodimas A. Surgical correction of Poland's syndrome in males - a purposely designed implant. J Plast Reconstr Aesthet Surg 2008; 61:393-399.
6. Fokin AA, Robicsek F. Poland's syndrome revisited. Ann Thorac Surg 2002; 74: 2218-2225.
7. Al-Qattan MM. Classification of hand anomalies in Poland's syndrome. Br J Plast Surg 2001; 54: 132-136.
8. Jones KL. Smith's Recognizable Patterns of Human Malformation. 5th ed. Philadelphia: Elsevier Saunders, 1997: 302.
9. Kabukcu HK, Sahin N, Kanevetci BN, Titiz TA, Bayezid O. Anaesthetic management of patient with Poland syndrome and rheumatic mitral valve stenosis: a case report. Ann Card Anaesth 2005; 8: 145-147.